

# ACTAS Dermo-Sifiliográficas

Full English text available at  
[www.actasdermo.org](http://www.actasdermo.org)

## CARTA CIENTÍFICO-CLÍNICA

### Tratamiento biológico combinado en 2 pacientes con psoriasis y dermatitis atópica graves



#### Combined Biologic Therapy in 2 Patients With Severe Psoriasis and Severe Atopic Dermatitis

Sr. Director,

Los tratamientos biológicos han revolucionado el tratamiento de la psoriasis y la dermatitis atópica. De forma clásica se ha entendido que los mecanismos patogénicos de ambas enfermedades son diferentes (mediados por linfocitos Th1 en la psoriasis y por linfocitos Th2 en la dermatitis atópica). A pesar de ello, algunos pacientes pueden presentar ambas patologías de manera simultánea, generalmente en formas leves, siendo excepcional formas graves que resultan de muy difícil manejo<sup>1-3</sup>. Presentamos 2 casos con esta asociación excepcional y su evolución con 2 tratamientos biológicos combinados.

El primer paciente se trata de un varón de 50 años con antecedentes familiares de psoriasis (padre) y personales de rinitis, asma y esquizofrenia, con buen control de la enfermedad gracias al tratamiento con carbamazepina, clonazepam y risperidona. Además, presentaba una dermatitis atópica grave de más de 30 años de evolución (fig. 1a). A lo largo de los años, había recibido múltiples tratamientos tanto tópicos (corticoides y tacrólimus) como sistémicos (prednisona oral, fototerapia, metotrexato y ciclosporina) para su dermatitis con control parcial de la sintomatología atópica presentando, antes de iniciar dupilumab, un SCORAD de 59. Tres años antes del inicio del tratamiento combinado, se pautó dupilumab a dosis habituales con mejoría importante de sus lesiones dermatológicas. Un año más tarde, tras una descompensación de su patología psiquiátrica, su diagnóstico fue modificado a trastorno bipolar y comenzó tratamiento con litio. Coincidiendo con el inicio de este fármaco, el paciente presentó lesiones de psoriasis extensas que afectaban fundamentalmente a cara, cuello y miembros superiores consiguiendo una puntuación en la escala PASI de 16 y un BSA de 13 (fig. 1b). Tras descartar interacciones farmacológicas, se añadió ciclosporina al tratamiento con dupilumab con gran mejoría, pero con rebrotes de la

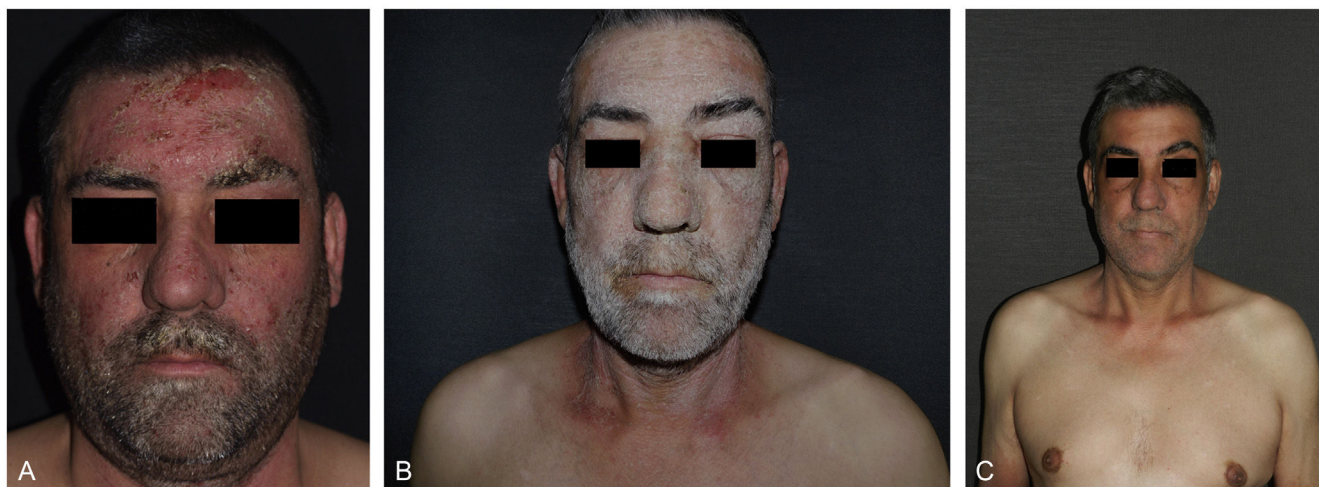clínica psoriasiforme cada vez que se intentaba reducir la dosis de ciclosporina. Tras 18 meses con este tratamiento, decidimos suspender la ciclosporina y comenzar tratamiento con guselkumab para mantener controlada su psoriasis, con buena respuesta al nuevo fármaco. Tras más de un año con tratamiento combinado biológico (guselkumab + dupilumab) el paciente se encuentra sin lesiones activas de ninguna de las 2 patologías y sin efectos adversos (fig. 1c y d).

El segundo paciente se trata de un varón de 41 años con psoriasis grave desde la adolescencia y dermatitis atópica grave desde hacía 7 años diagnosticado por biopsia. Como comorbilidad, destacaba una obesidad mórbida (170 kg con índice de masa corporal de 58). También había realizado tratamientos con corticoides tópicos y sistémicos, además de metotrexato, azatioprina, ciclosporina y fototerapia; sin llegar a alcanzar buen control de ninguna de las dos enfermedades (fig. 2a). Cuatro años antes de comenzar el tratamiento combinado, tras un nuevo brote de componente mayoritariamente psoriasiforme y presentando un PASI de 35, un BSA de 84 y un SCORAD de 23, se inició tratamiento con ustekinumab con mejoría clínica del componente psoriasiforme pero con pérdida de eficacia posterior. Posteriormente se trató con ixekizumab y después con guselkumab más azatioprina consiguiendo buen control de la psoriasis, pero mal control de la dermatitis atópica. Se retiró la azatioprina y se comenzó tratamiento con dupilumab. Tras 10 meses de tratamiento biológico combinado (guselkumab + dupilumab), el paciente continúa bien controlado de la psoriasis (PASI 7 y BSA 7), pero mal controlado de la dermatitis atópica (SCORAD 85 y NRS 8) (fig. 2b y c).

La psoriasis y la dermatitis atópica son 2 enfermedades cutáneas inflamatorias muy prevalentes<sup>2,4</sup>. Las últimas publicaciones sugieren que existen vías patogénicas comunes a ambas enfermedades mediadas por linfocitos Th1 y Th17<sup>1</sup>. Existen muy pocos artículos publicados sobre el tratamiento de la psoriasis y dermatitis atópica graves. Únicamente hemos encontrado una publicación de una serie de 6 pacientes con ambas patologías tratados con 2 medicamentos biológicos (dupilumab y guselkumab) de forma simultánea. En esta revisión, uno de los pacientes se encontraba sin lesiones activas, 4 habían mejorado de ambas patologías y uno solamente había mejorado su componente atópico con este tratamiento. No se describen reacciones adversas importantes en estos pacientes<sup>5</sup>. Debido a la publicación de esta revisión, decidimos iniciar en ambos pacientes tratamiento combinado con dupilumab y guselku-

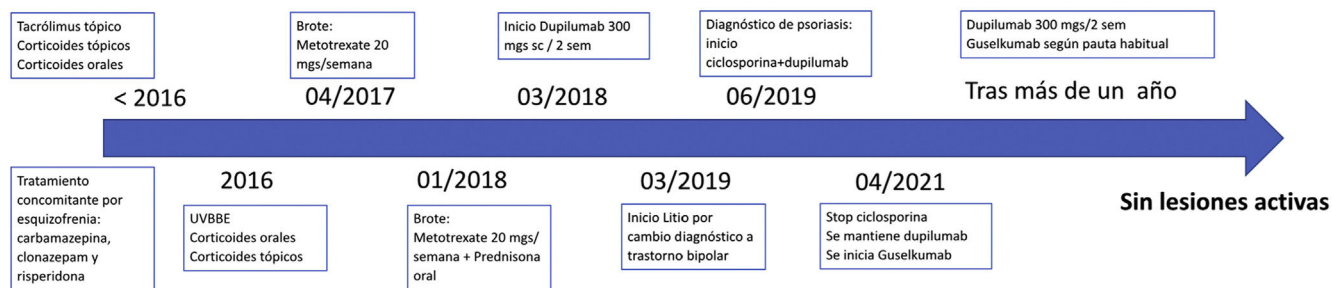
<https://doi.org/10.1016/j.ad.2023.01.026>

0001-7310/© 2023 AEDV. Publicado por Elsevier España, S.L.U. Este es un artículo Open Access bajo la licencia CC BY-NC-ND (<http://creativecommons.org/licenses/by-nc-nd/4.0/>).

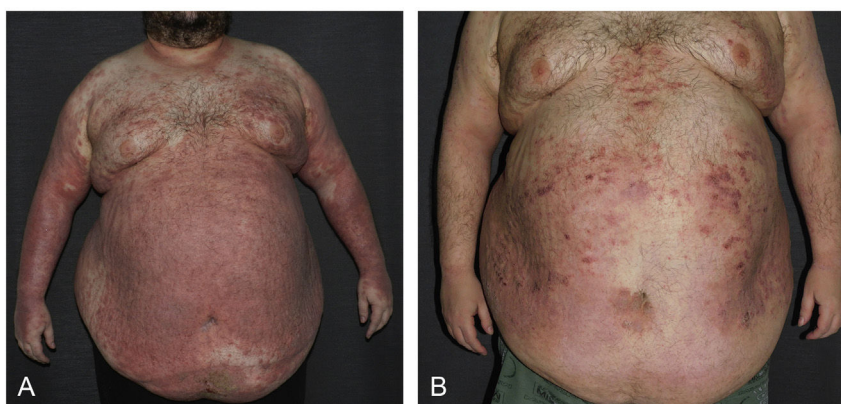


D

**Paciente nº1**

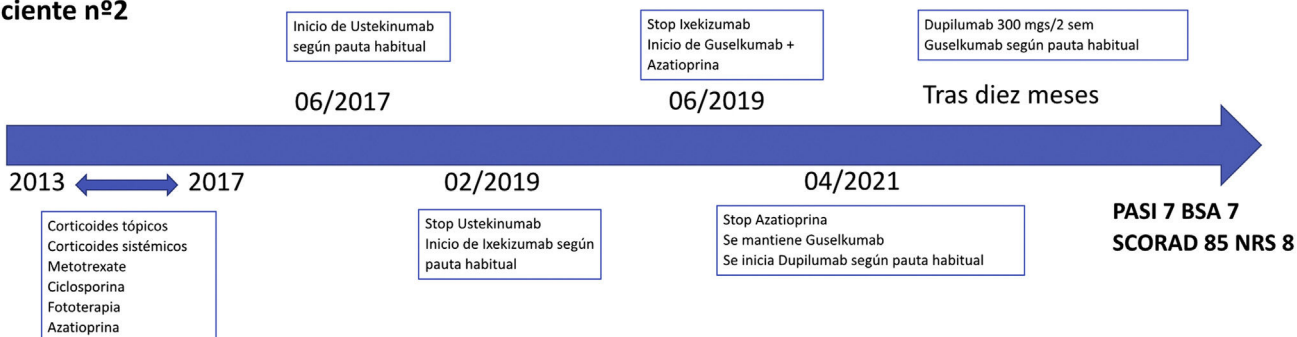


**Figura 1** a) Lesiones eczematosas con gran afectación de la cara. b) Lesiones de psoriasis extensas que afectaban fundamentalmente a cara, cuello y miembros superiores tras inicio de litio. c) Sin lesiones activas tras más de un año de guselkumab y dupilumab. d) Línea temporal de tratamientos.



C

**Paciente nº2**



**Figura 2** a) Lesiones eczematosas y psoriasiformes con afectación generalizada. b) Buen control de la psoriasis y mal control de la dermatitis atópica tras 10 meses de guselkumab y dupilumab. c) Línea temporal de tratamientos.

mab. Además, se realizó una búsqueda en la literatura de la eficacia de los inhibidores de JAK en estas patologías al ser una posible diana terapéutica que interfiere en las vías patogénicas de ambas enfermedades. Se descartó el uso de estos tratamientos debido a la discreta eficacia mostrada en el manejo de psoriasis grave<sup>6,7</sup>. Presentamos nuestra experiencia de tratamiento biológico combinado en 2 pacientes con la excepcional asociación de psoriasis y dermatitis atópica graves. En nuestros casos, el primer paciente tras 12 meses de seguimiento ha conseguido el control de ambas patologías encontrándose asintomático y sin efectos adversos. En el segundo caso tras 10 meses de seguimiento, se ha conseguido un buen control del componente psoriasiforme pero mal control del componente atópico, posiblemente influido por su sobrepeso, sin efectos adversos. Como principal limitación de esta nota clínica encontramos que el diagnóstico de la psoriasis del paciente n.º 1 fue clínico y se realizó sin biopsia de las lesiones. Debido a la escasa literatura publicada en este ámbito, la monitorización a largo plazo de estos pacientes es necesaria para evaluar la seguridad y la eficacia de la combinación de ambos fármacos.

### Conflicto de intereses

Los autores declaran no tener ningún conflicto de intereses.

### Bibliografía

- Guttman-Yassky E, Krueger JG, Lebwohl MG. Systemic immune mechanisms in atopic dermatitis and psoriasis with implications for treatment. *Exp Dermatol*. 2018;27:409–17 <https://doi.org/10.1111/exd.13336>
- Cunliffe A, Gran S, Ali U, Grindlay D, Lax SJ, Williams HC, et al. Can atopic eczema and psoriasis coexist? A systematic review and meta-analysis. *Ski Heal Dis*. 2021;1:e29 <https://doi.org/10.1002/ski2.29>
- Barry K, Zancanaro P, Casseres R, Abdat R, Dumont N, Rosmarin D. Concomitant atopic dermatitis and psoriasis - a retrospective review. *J Dermatolog Treat*. 2021;32:716–20 <https://doi.org/10.1080/09546634.2019.1702147>
- Bozek A, Zajac M, Krupka M. Atopic dermatitis and psoriasis as overlapping syndromes. *Mediators Inflamm*. 2020;2020:7527859 <https://doi.org/10.1155/2020/7527859>
- Barry K, Zancanaro P, Casseres R, Dumont N, Rosmarin D. A retrospective review of dupilumab and psoriasis biologic combination therapy. *J Dermatolog Treat*. 2021;32:438–9. Disponible en: <https://doi.org/10.1080/09546634.2019.1659481>
- Papp KA, Menter A, Strober B, Langley RG, Buonanno M, Wolk R, et al. Efficacy and safety of tofacitinib, an oral Janus kinase inhibitor, in the treatment of psoriasis: A Phase 2b randomized placebo-controlled dose-ranging study. *Br J Dermatol*. 2012;167:668–77.
- Papp KA, Menter A, Raman D, Disch D, Schlichting DE, Gaich C, et al. A randomized phase 2b trial of baricitinib, an oral Janus kinase (JAK) 1/JAK2 inhibitor, in patients with moderate-to-severe psoriasis. *Br J Dermatol*. 2016;174:1266–76.

M. Pascual Ares\*, A. Orbea Sopena,  
A. Aramburu González y J. Gardeazabal García

*Servicio de Dermatología, Hospital Universitario Cruces,  
Barakaldo, Bizkaia, España*

\*Autor para correspondencia.

*Correo electrónico: manuel.pascualares@osakidetza.eus*  
(M. Pascual Ares).