

CARTA CIENTÍFICO-CLÍNICA

Enfermedad de Mondor del pene tras biopsia selectiva de ganglio centinela por melanoma

Mondor Disease of the Penis After Sentinel Lymph Node Biopsy in a Patient With Melanoma

Sr. Director,

La enfermedad de Mondor del pene (EMP) es una tromboflebitis no migratoria y autolimitada de las venas superficiales del pene. Se considera un subtipo de la propia enfermedad de Mondor, en la que la tromboflebitis se localiza típicamente en el tronco^{1,2}. A pesar de haberse relacionado con múltiples desencadenantes, su etiopatogenia concreta es desconocida. Para el diagnóstico es preciso la confirmación de la tromboflebitis, preferiblemente mediante ecografía, y descartar otras causas de trombofilia^{1,3}. Aportamos el primer caso en la literatura de EMP tras la biopsia selectiva del ganglio centinela (BSGC) inguinal en un paciente sin factores de riesgo para trombosis.

Un varón de 54 años, sin antecedentes personales de interés, tras una revisión fue diagnosticado de un melanoma de 2,1 mm de Breslow, estadio IIA, en región lumbar medial. Posteriormente, se realizó una ampliación quirúrgica y un estudio de extensión mediante una ecografía ganglionar inguinal bilateral sin hallazgos patológicos. Así mismo, se practicó una BSGC inguinal derecha que resultó negativa. Tras 15 días de la cirugía, consultó por un dolor en el dorso del pene. A la exploración física destacaba un cordón subcutáneo indurado sin otros hallazgos (fig. 1). Se practicó una ecografía cutánea (Esaote MyLab Gamma®, sonda lineal de 6-18 MHz) observándose una estructura tubular dilatada e hipoeoica no compresible, con contenido hiperecoico y sin flujo Doppler en su interior, compatible con una trombosis de la vena dorsal superficial del pene (fig. 2). Con todo, se estableció el diagnóstico de sospecha de EMP secundaria a la BSGC inguinal. El paciente fue valorado por el servicio de urología que pautó un tratamiento analgésico con diclofenaco y realizó una ecografía de partes blandas que confirmó el diagnóstico de trombosis venosa superficial, sin afectación profunda. El paciente fue evaluado también por el servicio de hematología, que descartó la coexistencia de

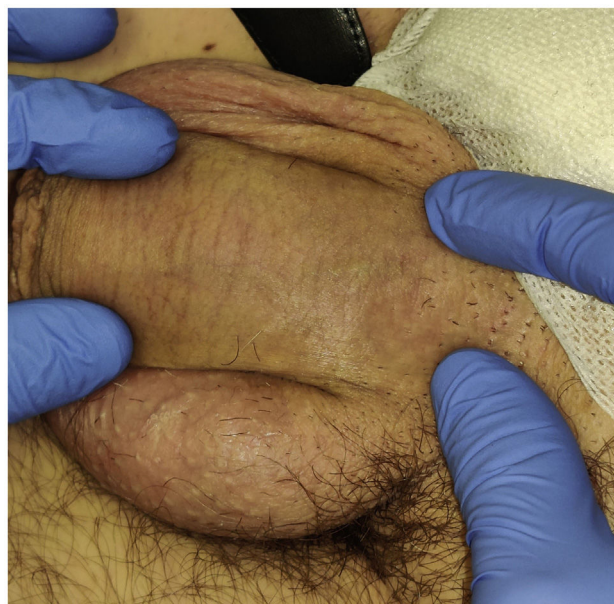

Figura 1 Imagen clínica del cordón subcutáneo indurado. Dicho cordón seguía un trayecto lineal a lo largo del dorso del pene y tenía una amplitud de 4 mm.

otras causas de trombofilia primaria y administró un tratamiento con heparina de bajo peso molecular (HBPM). La evolución clínica fue favorable y mediante un seguimiento ecográfico seriado se pudo constatar la resolución de la trombosis a los 2 meses. Tras la resolución se suspendió la HBPM y a los 18 meses de seguimiento no se ha constatado la aparición de recidivas ni tromboflebitis en otros territorios.

Existen múltiples condiciones que favorecen la aparición de una trombosis. Estas se clasifican habitualmente como trombofilias primarias o secundarias³. Es importante remarcar que la mayoría de los pacientes con una trombofilia no van a desarrollar una trombosis y va a ser la conjunción de diferentes factores predisponentes lo que determine su aparición.

En la EMP, el principal factor predisponente descrito es una relación sexual intensa y prolongada. Esta ocasionaría microtraumatismos endoteliales propiciando la aparición del trombo. De forma parecida, se ha descrito también su relación con traumatismos directos o con el uso de dispositi-

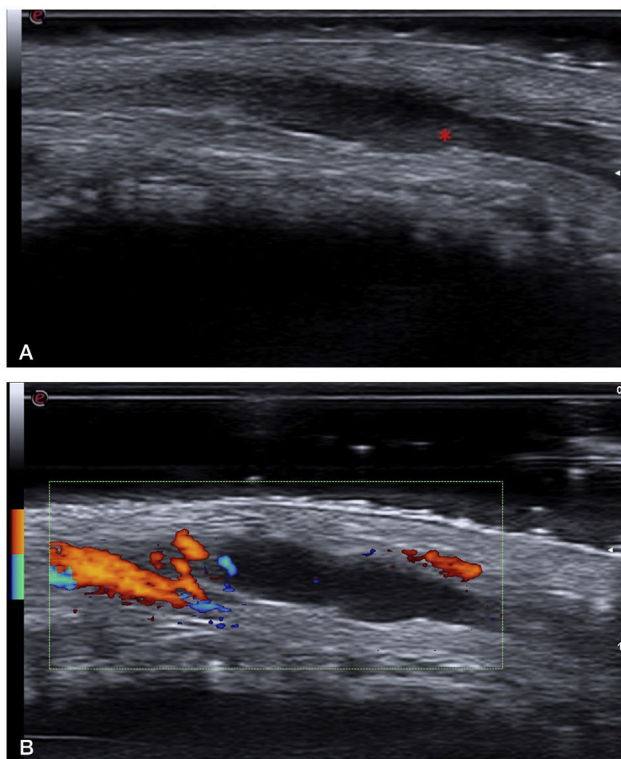


Figura 2 a: Imagen ecográfica en modo B (18MHz) donde se aprecia una estructura tubular hipoeoica y dilatada compatible con una vena superficial. Esta estructura no era compresible a la presión. El contenido hiperecoico señalado con el asterisco corresponde al trombo intraluminal. b: Imagen ecográfica en modo Power Doppler donde se evidencia ausencia de flujo en el interior de la vena trombosada. El flujo Doppler de la imagen corresponde a una de las arterias dorsales del pene.

vos de vacío o de inyecciones intracavernosas en el contexto de una disfunción eréctil¹.

De todos los desencadenantes descritos, el único que se identificó en nuestro paciente fue la BSGC inguinal reciente. Existen casos de EMP tras cirugías pélvicas y tras la cirugía de una hernia inguinal, siendo este último el antecedente más representativo para nuestro caso⁴. En pacientes con un melanoma se ha descrito la aparición de una trombosis venosa profunda en los miembros inferiores después de una BSGC, pero no existe ningún caso de trombosis de las venas del pene como una complicación de dicho procedimiento⁵.

Clínicamente, la EMP se presenta como un cordón subcutáneo indurado y doloroso localizado en el dorso del pene que se autorresuelve en unas 4-8 semanas¹. Se han descrito formas atípicas con la afectación de las venas circunflejas o ventrales^{6,7}. Para el diagnóstico de la trombosis la técnica de elección es la ecografía con estudio Doppler^{1,8}. El principal diagnóstico diferencial es la linfangitis esclerosante del pene. Esta se presenta como un cordón subcutáneo indurado en el surco balanoprepucial y tiene también un curso autolimitado. Dado que se trata de un trastorno de los vasos linfáticos, en la ecografía no veremos ninguna imagen de trombosis venosa^{1,9}. Igualmente, la ecografía nos permite

descartar la presencia de tumoraciones sólidas en el cuerpo del pene que clínicamente puedan sugerir una trombosis¹⁰.

No existe consenso acerca de la necesidad de otras exploraciones complementarias, debiéndose individualizar según el paciente. Para ello, el manejo multidisciplinar es indispensable. Dentro del estudio inicial, se considera oportuna la realización de una analítica para descartar causas de trombofilia primaria. Teniendo en cuenta que la EMP debería ser un cuadro autolimitado y no migratorio, cualquier variación en la evolución obligaría a barajar la posibilidad de un diagnóstico alternativo. Debido a su buen pronóstico, se puede optar por un manejo conservador con analgésicos y la necesidad de tratamiento anticoagulante está en discusión¹.

En resumen, debemos entender la EMP como una entidad benigna y autolimitada, con múltiples factores predisponentes y cuyo diagnóstico debe ser siempre de exclusión. Así mismo, queremos destacar el papel de la ecografía cutánea tanto para el diagnóstico como el seguimiento de dicha entidad.

Conflicto de intereses

Ningún conflicto de interés.

Bibliografía

1. Manimala NJ, Parker J. Evaluation and Treatment of Penile Thrombophlebitis (Mondor's Disease). *Curr Urol Rep*. 2015;16:39.
2. Amano M, Shimizu T. Mondor's Disease: A Review of the Literature. *Intern Med*. 2018;57:2607-12.
3. Cohoon KP, Heit JA. Inherited and secondary thrombophilia. *Circulation*. 2014;129:254-7.
4. Kutlay J, Genc V, Ensari C. Penile Mondor's disease. *Hernia*. 2008;12:557-8.
5. Duvernay A, Henault B, Danino MA, Trost O, Dalac S, Aubriot-Lorton MH, et al. Les complications liées à la technique du ganglion sentinelle dans le mélanome cutané. Étude rétrospective à partir de 127 cas. *Ann Chir Plast Esthet*. 2012;57:151-7.
6. Arora R, Sonthalia S, Gera T, Sarkar R. Atypical penile Mondor's disease - involvement of the circumflex vein. *Int J STD AIDS*. 2015;26:360-3.
7. Hashimoto T, Satoh T. Atypical penile Mondor's disease occurring on the ventral aspect of the penis. *J Dermatol*. 2020;47:e58-60.
8. Dell'Atti L. Role of ultrasonography with color-Doppler in diagnosis of penile Mondor's disease. *J Ultrasound*. 2013;17:239-41.
9. Foresti M, Parmiggiani A. Penile Mondor's disease: Imaging in two cases. *J Radiol Case Rep*. 2020;14:24-30.
10. Gharajeh A, Siemens DR, Isotalo PA, Nascimento AG, Borth CS. Multifocal penile epithelioid hemangioendothelioma masquerading as superficial penile vein thrombosis. *Urology*. 2006;68:673.e1-3.

D. Marín-Piñero*, G. Melé-Ninot y M. Quintana-Codina

Servicio de Dermatología, Hospital Universitari Sagrat Cor, Grupo Hospitalario Quirónsalud, Barcelona, España

* Autor para correspondencia.

Correo electrónico: marindidac@gmail.com
(D. Marín-Piñero).