

CASOS PARA EL DIAGNÓSTICO

Úlceras genitales de tórpida evolución

Genital Ulcers of Torpid Evolution

Caso clínico

Un hombre de 53 años, con antecedentes de artritis reumatoide de 15 años de evolución mal controlada, estaba siendo atendido en cirugía general, por una úlcera de dos meses de tórpida evolución localizada en la pierna izquierda, desarrollada tras un traumatismo (fig. 1). Fue remitido a dermatología por la aparición de unas úlceras nuevas en el área genital. A la exploración se observaba una placa necrótica en el glande y prepucio con edema del cuerpo del pene (fig. 2a). En ingles se palpaban adenopatías blandas y rodaderas de gran tamaño. Con el diagnóstico empírico de sífilis primaria se administraron 2.400 mil UI de penicilina por vía IM y se tomó una muestra de sangre para una analítica general con serología para VIH, virus hepatotropos y sífilis. En urología, se realizó una circuncisión para eliminar la escara necrótica, añadiendo prednisona 30 mg/24 h. Sin embargo, el paciente una semana más tarde acudió de nuevo al hospital, con una dehiscencia de las suturas y un aumento del tamaño de la necrosis (fig. 2b). La serología fue negativa y el hemograma presentó una leucopenia (1200/ μ l), una neutropenia (150/ μ l) y una anemia (hemoglobina 11,2 g/dl). El estudio anatomopatológico de la pieza quirúrgica informaba de ulceración, inflamación crónica, vasculitis con trombosis y necrosis isquémica (fig. 3).

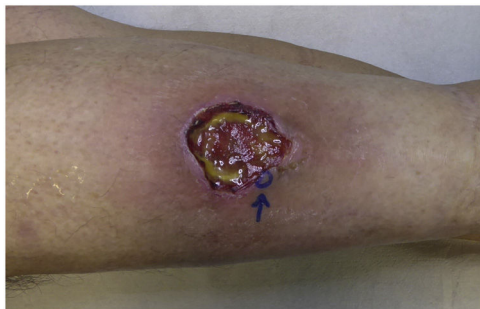

Figura 1 Úlcera de bordes violáceos mal definidos y fondo fibrinoide en cara anterior de la pierna.

<https://doi.org/10.1016/j.ad.2023.04.036>

0001-7310/© 2023 AEDV. Publicado por Elsevier España, S.L.U. Este es un artículo Open Access bajo la licencia CC BY-NC-ND (<http://creativecommons.org/licenses/by-nc-nd/4.0/>).

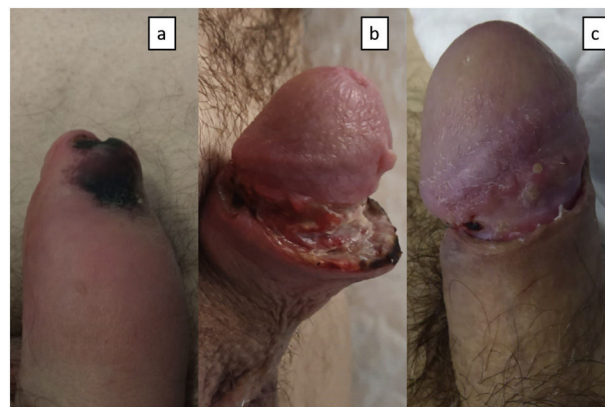


Figura 2 a) Placa necrótica en el prepucio y cuerpo de pene edematoso.
b) Cuerpo del pene con dehiscencia de la herida quirúrgica y aumento de la necrosis.
c) Cuerpo del pene con disminución del edema, resolución de la dehiscencia y de la necrosis.

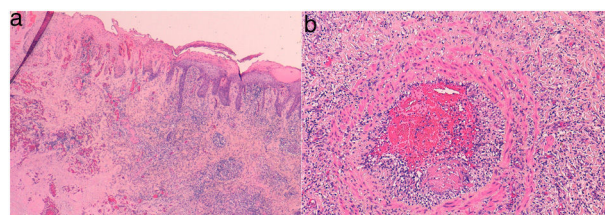


Figura 3 a) Hematoxilina-eosina x10. Necrosis epidérmica y densa inflamación crónica.
b) Hematoxilina-eosina x20. Vasculitis con trombosis.

No se identificaron espiroquetas con inmunohistoquímica, ni micobacterias con Ziehl-Neelsen y las PCR para *Chlamydia trachomatis* (*C. trachomatis*) y *Neisseria gonorrhoeae* en tejido fueron negativas.

¿Cuál es el diagnóstico?

Diagnóstico

Pioderma gangrenoso genital.

Comentarios

El paciente acudió a revisión con un empeoramiento de la úlcera de la pierna izquierda, cuya biopsia fue también compatible con un pioderma gangrenoso. Con este diagnóstico, se realizó una infiltración con 40 mg de acetónido de triamcinolona en ambas lesiones y se administró ciclosporina A oral (3,5 mg/kg), con lo que se observó una resolución completa de las mismas en dos meses (fig. 2c). El paciente se mantiene estable con 100 mg/día de ciclosporina oral y deflazacort 6 mg/día. Durante el seguimiento en medicina interna, la ecografía abdominal reveló una esplenomegalia. Tras descartar patología hematológica responsable de la neutropenia y en el contexto de su artritis reumatoide fue diagnosticado de un síndrome de Felty. Actualmente está pendiente de valoración para iniciar tratamiento anti-TNF para el control de su enfermedad¹.

El pioderma gangrenoso es una dermatosis inflamatoria neutrofílica no infecciosa caracterizado clínicamente por la aparición de unos nódulos eritematosos o pústulas que evolucionan a úlceras². Aproximadamente el 50% de los pacientes tienen asociada una enfermedad sistémica, siendo una de las más frecuentes la artritis reumatoide, especialmente en formas agresivas de la enfermedad, como el caso de nuestro paciente, que presentaba un síndrome de Felty acompañante³. Este síndrome es una forma grave de artritis reumatoide caracterizado por la aparición conjunta de esplenomegalia y neutropenia. El pioderma gangrenoso no tiene un patrón histológico específico, pudiéndose observar un infiltrado dérmico mixto junto con ulceración, necrosis epidérmica y edema⁴, en ausencia de agentes infecciosos detectables. Son frecuentes los fenómenos de vasculitis leucocitoclásica o linfocitaria. El tratamiento de elección son los corticoides y la ciclosporina A. Otras alternativas son el micofenolato de mofetilo, el infliximab y las inmunoglobulinas intravenosas³.

Las lesiones de pioderma gangrenoso se localizan comúnmente en extremidades inferiores, siendo excepcional la aparición en genitales,⁵ donde puede confundirse con la gangrena de Fournier. En esta entidad, el desbridamiento es el tratamiento de elección para evitar la progresión⁶. Por el contrario, las medidas quirúrgicas agresivas en el pioderma, como fue la circuncisión en nuestro caso, están contraindicadas ya que suelen empeorar las lesiones.

Cuando el pioderma se encuentra en la región oral o genital es obligado realizar el diagnóstico diferencial con enfermedades de transmisión sexual ulcerativas⁷. La sífilis se caracteriza por una úlcera única no dolorosa. El

chancroide (*Haemophilus ducreyi*) produce úlceras dolorosas y adenopatías inguinales supurativas. El linfogranuloma venéreo (*C. trachomatis*) obstruye el flujo linfático, causando edema crónico de los tejidos genitales y adenopatías acompañantes. El diagnóstico de estas entidades puede confirmarse mediante pruebas serológicas y PCR específicas.

La intervención del dermatólogo es fundamental en el diagnóstico la patología ano-genital, como observamos en este caso de pioderma gangrenoso de localización atípica. La anamnesis y la exploración completa de la piel es esencial para ayudarnos en el diagnóstico del mismo. Nuestra participación es clave para evitar una actitud quirúrgica agresiva, la cual puede condicionar la evolución del paciente y su pronóstico final.

Conflicto de intereses

Los autores declaran no tener ningún conflicto de intereses.

Bibliografía

1. Bardazzi F, Magnano M, Tengattini V, Loi C. Pyoderma gangrenosum in the genital area: successful treatment using adalimumab. *Eur J Dermatol*. 2018;28:263–4.
2. Brunsting LA, Goeckerman WH, OLeary PA. Pyoderma (ecthyma) gangrenosum. Clinical and experimental observations in five cases occurring in adults. *Arch Dermatol Syphil*. 1930;22:655–80.
3. Sawka E, Zhou A, Latour E, Friedman M, Ortega-Loayza AG. Inflammatory arthritis-associated pyoderma gangrenosum: a systematic review. *Clin Rheumatol*. 2021;40:3963–9.
4. Hurt MA, Weedon D, Weedon D. *Weedon's Skin Pathology*. 3rd ed. London: Churchill Livingstone Elsevier; 2010.
5. Garg T, Himadri H, Meena AK, Mendiratta V, Agarwal S. Pyoderma gangrenosum: An uncommon cause of nonsexually acquired genital ulcer F disease. *Indian J. Sex Transm Dis AIDS*. 2022;43:66–7.
6. Taguchi M, Inoue T, Nishida T, Kawabata T, Kawakita S, Muguruma K et al. [A Case of Pyoderma Gangrenosum of the Penis Difficult to Distinguish from Fournier Gangrene]. *Hinyokika Kyo*. 2015;61:459–63. Japanese.
7. Baloch BK, Baloch SK, Kumar S, Mansoor F, Jawad A. Orogenital ulcers of pyoderma gangrenosum resembling sexually transmitted disease. *J Coll Physicians Surg Pak*. 2014;24 Suppl 3:S207–8.

M. Colmenero^{a,*}, J.B. Repiso-Jiménez^a
y M.D. Bautista de Ojeda^b

^a Servicio de Dermatología, Hospital Costa del Sol, Marbella, Málaga, España

^b Servicio de Anatomía Patológica, Hospital Costa del Sol, Marbella, Málaga, España

* Autor para correspondencia.

Correo electrónico: sendracolmenero@gmail.com
(M. Colmenero).