

## CARTA CIENTÍFICO-CLÍNICA

### Síndrome de Sweet tipo celulitis gigante: aporte de un nuevo caso y revisión de la literatura

#### Giant Cellulitis-like Sweet Syndrome: Contribution of a New Case and Medical Literature Review

Sr. Director,

Un varón de 53 años con hipertensión arterial, gota, obesidad y antecedente de litotricia endoscópica ureteral; consultó por unas lesiones cutáneas dolorosas localizadas en la totalidad del muslo izquierdo, el flanco y el glúteo ipsolaterales y la región lumbosacra. Refería presentar fiebre y sentir un malestar general. En los últimos 6 años, había presentado episodios similares en la misma localización de 3-7 días de duración. En los últimos 2 años, los brotes recurrían cada 4-8 semanas. En ocasiones, había sido tratado con antibioterapia sistémica por sospecharse una celulitis infecciosa, sin repercusión sobre el curso de la enfermedad. Negaba presentar otra sintomatología, síndrome constitucional, ni antecedentes familiares relevantes o relación con la toma de fármacos. No cumplía otros criterios de fiebre mediterránea familiar.

En la exploración, se observaba una gran placa eritematosa y empastada, bien delimitada, caliente y dolorosa que abarcaba los territorios descritos (fig. 1A y B). Una analítica reveló la presencia de leucocitosis ( $11,98 \times 10^9/l$ ), neutrofilia ( $9,6 \times 10^9/l$ ; 80%) y una elevación de la proteína C reactiva (196 mg/l). Otras analíticas en periodos de remisión no mostraron elevación en los reactantes de fase aguda. El resto de pruebas (marcadores tumorales, autoinmunidad o serologías) no revelaron hallazgos de interés.

El estudio histológico de una biopsia realizada en la zona afectada (fig. 1C-E) reveló una piel con un edema papilar discreto y una inflamación linfocitaria perivascular superficial y perianexial, con la presencia de neutrófilos. No se observó vasculitis ni leucocitoclasia. Aunque la histología fue atípica, la correlación clínico-patológica sugirió el diagnóstico de síndrome de Sweet tipo celulitis gigante (SSCG).

El tratamiento inicial con corticoides orales y colchicina fue ineficaz. Se administró entonces dapsona a dosis de 50 mg diarios con lo que se obtuvo un excelente control

de los brotes. Tras un espaciado gradual de las dosis durante 9 meses, el tratamiento fue suspendido finalmente. Hasta la actualidad, no han aparecido nuevos brotes y no presenta ninguna comorbilidad asociada. Una litotricia endoscópica ureteral (lateralidad concordante con las lesiones) realizada 1-2 meses previos al inicio del cuadro, podría haber actuado como desencadenante.

En la actualidad se han descrito múltiples variantes clínicas e histológicas del síndrome de Sweet (SS). Surovy et al. describieron en 2013 una rara variante de SS que denominaron «SSCG»<sup>1</sup>. En nuestra revisión (Pubmed/otras fuentes) encontramos 9 artículos y un póster, representando un subtipo de SS excepcional (tabla 1)<sup>1-9</sup>. Los artículos recogen 9 mujeres y 4 hombres (N = 13) con edades comprendidas entre los 36 y los 90 años (mediana 62). Entre los antecedentes relevantes destacan neoplasias y obesidad. Como posibles desencadenantes se han descrito las neoplasias hematológicas y de órgano sólido, un traumatismo o una intervención e infección bacteriana.

La enfermedad se caracteriza por brotes (de días-semanas de duración) caracterizados por la aparición de grandes placas eritemato-edematosas, confluentes y bien delimitadas, asociadas a fiebre y malestar general. Las lesiones pueden asociar calor, dolor y prurito. Pueden iniciar en una región delimitada y luego extenderse localmente o bien afectar a múltiples territorios. Inicialmente, puede simular una celulitis bacteriana, por lo que en ocasiones los pacientes son tratados mediante ingreso, antibioterapia o tratamiento quirúrgico. Las localizaciones predominantemente afectadas son las extremidades inferiores, los glúteos y el tronco. Respecto al tiempo de duración y el ritmo de los brotes, parecen identificarse 2 formas de presentación de la enfermedad. Una de ellas muestra un *patrón recurrente* (7), con múltiples episodios durante un periodo de meses-años de duración. La segunda forma tiene un *patrón episódico* (6), con 1 o 2 episodios autolimitados en un periodo de semanas-meses de duración.

Analíticamente, durante los brotes aparecen leucocitosis, neutrofilia o elevación de los reactantes de fase aguda. Las características histológicas se resumen en la tabla 2.

El diagnóstico de SSCG es de exclusión y el diagnóstico diferencial debería incluir las siguientes entidades: celulitis bacteriana, celulitis eosinofílica, tromboflebitis, síndromes autoinflamatorios o subtipos atípicos de SS (SS tipo fascitis necrosante<sup>10</sup>). La presentación en grandes placas de características atípicas, con una distribución asimétrica y

<https://doi.org/10.1016/j.ad.2023.04.038>

0001-7310/© 2023 AEDV. Publicado por Elsevier España, S.L.U. Este es un artículo Open Access bajo la licencia CC BY-NC-ND (<http://creativecommons.org/licenses/by-nc-nd/4.0/>).

Cómo citar este artículo: K. Díez-Madueño, D. Buendía Castaño, D. Roldán Cortés et al., Síndrome de Sweet tipo celulitis gigante: aporte de un nuevo caso y revisión de la literatura, ACTAS Dermo-Sifiliográficas, <https://doi.org/10.1016/j.ad.2023.04.038>

**Tabla 1** Tabla conceptual que resume las características epidemiológicas, clínicas y analíticas de los casos de SSCG descritos en la literatura actual

SSCG características epidemiológicas, clínicas y analíticas	Sexo/edad	Antecedentes relevantes	Posible desencadenante	Lesiones cutáneas	Localización	Fiebre, malestar, otros	Leucocitos/neutrófilos y porcentaje/PCR (unidades según las expresadas en cada artículo)	Duración de la enfermedad	Episódico/recurrente	Duración del brote	Tratamiento	Desbridamiento quirúrgico
Caso 1 (Surovy et al., 2013)	Hombre/62	Obesidad	Mieloma Múltiple sincrónico	Gran placa eritematosa caliente y bien delimitada asociada a otras placas eritematosas tenues	Pierna izquierda, glúteos, muslos y tronco	Sí	Leucocitos: 10 600/ $\mu$ l/PCR: 279 mg/l	2 años	Recurrente (8 brotes)	3 semanas	Prednisona	No
Caso 2 (Surovy et al., 2013)	Mujer/48	Obesidad	No identificable	Placas eritematosas infiltradas, dolorosas y calientes. Algunas de aspecto ampolloso-purpúrico	Pierna y rodilla derechas, brazo izquierdo, nalgas y tronco	Sí	Leucocitos: 24.000/ $\mu$ l/PCR: 429 mg/l	8 años	Recurrente (múltiples)	No específica	Prednisona	No
Caso 3 (Surovy et al., 2013)	Mujer/68	Obesidad	Cáncer de mama sincrónico	Grandes placas eritematosas bien delimitadas. Algunas de aspecto ampolloso-purpúrico	Región suprapúbica, muslo, pierna y pie derechos	Sí	Leucocitos: 11.300/ $\mu$ l/PCR: 235 mg/l	3 meses	Recurrente (3 brotes)	No específica	Prednisona y cirugía del tumor (mama)	No

Tabla 1 (continuación)

SSCG características epidemiológicas, clínicas y analíticas	Sexo/edad	Antecedentes relevantes	Posible desencadenante	Lesiones cutáneas	Localización	Fiebre, malestar, otros	Leucocitos/neutrófilos y porcentaje/PCR (unidades según las expresadas en cada artículo)	Duración de la enfermedad	Episódico/recurrente	Duración del brote	Tratamiento	Desbridamiento quirúrgico
Caso 4 (Koketsu et al., 2014)	Mujer/60s	No relevantes	No identificable	Máculas eritematosas y placas eritematoedematosas induradas y dolorosas	Muslo y flanco derechos	Sí	Leucocitos: 10.300/ $\mu$ l/ neutrófilos: 8755/ $\mu$ l	3 años	Recurrente (múltiples)	No específica	Dapsona + colchicina + prednisona	No
Caso 5 (Kaminska et al., 2014)	Mujer/54	Enfermedad de Sjögren, obesidad mórbida, CBP con trasplante hepático	Bacteriemia por Escherichia coli (1 mes previo)	Pápulas y placas eritematoedematosas, induradas y confluentes. Progresión con tendencia a la generalización	Glúteos, extremidades, tronco, cabeza y cuello	Sí	Leucocitos: 4,1 K/ $\mu$ l/ porcentaje neutrófilos: 77%	No específica	Episódico (1)	2 días	Prednisona	No
Caso 6 (So et al., 2015)	Mujer/72	Cáncer gástrico	Síndrome mielodisplásico no clasificable sincrónico	Placa eritematosa grande, bien delimitada y caliente, precedidas por fiebres recurrentes y dolor en pie ipsolateral	Muslo y flanco izquierdos	Sí	Leucocitos: 73,5 células/ $\mu$ l /porcentaje neutrófilos: 66%	2 años	Recurrente (múltiples brotes)	2 semanas	Propionato de clobetasol crema	No

Tabla 1 (continuación)

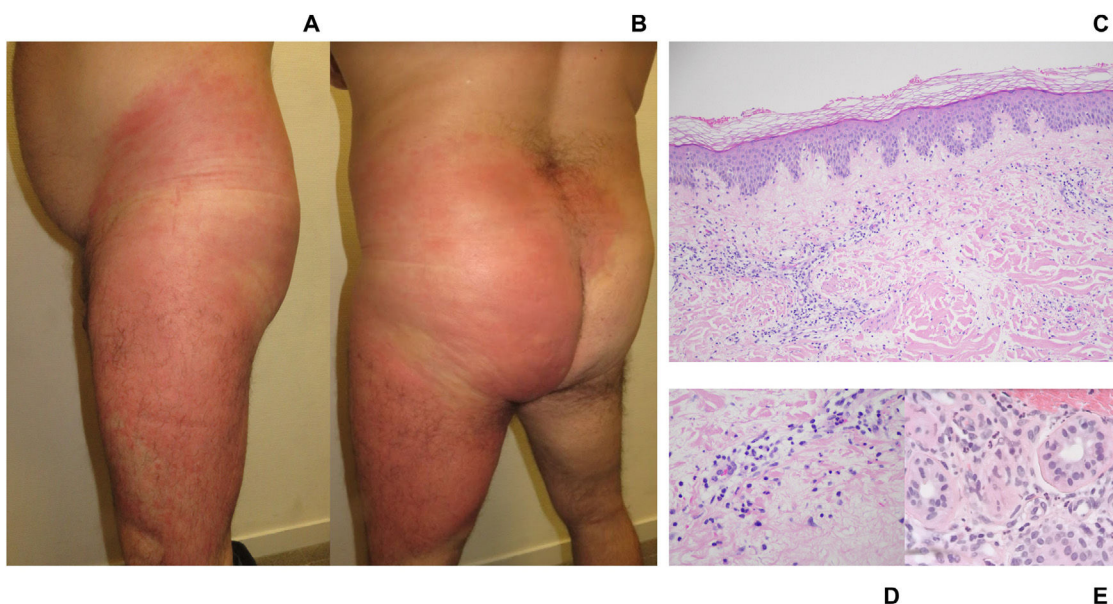
SSCG características epidemiológicas, clínicas y analíticas	Sexo/edad	Antecedentes relevantes	Posible desencadenante	Lesiones cutáneas	Localización	Fiebre, malestar, otros	Leucocitos/neutrófilos y porcentaje/PCR (unidades según las expresadas en cada artículo)	Duración de la enfermedad	Episódico/recurrente	Duración del brote	Tratamiento	Desbridamiento quirúrgico
Caso 7 (Buendía et al., 2019)	Mujer/62	Obesidad	No identificable	Placa eritematosa grande, caliente e indurada; seguida de brotes con tendencia a la generalización	Glúteos, tronco y extremidades superiores	Sí	Leucocitos: 10.900/mm <sup>3</sup> /neutrófilos: 10.000/mm <sup>3</sup> / PCR: 306,8 mg/l	No específica	Recurrente (Al menos 3 brotes)	10 días	Prednisona, colchicina > dapsona	No
Caso 8 (Okuyama et al.)	Mujer/56	Cáncer gástrico	Traumatismo miembro inferior o leucemia mieloide aguda sincrónica	Placas eritematosas tipo celulitis con dolor y edema. Inicio unilateral con progresión bilateral	Piernas	Sí	Leucocitos: 10-15 × 10 <sup>3</sup> /μl/ PCR 20 mg/dl	Al menos 2 meses	Episódico (2)	No específica	Prednisona	Sí
Caso 9 (Mitaka et al.)	Mujer/90	Cáncer de mama	No identificable	Placas eritematosas, calientes, bien delimitadas y pruriginosas	Mama y axila (área posquirúrgica/RT), flanco y extremidad inferior derechos	Sí	Leucocitos: 29.100/μl/ porcentaje neutrófilos: 78%	2 semanas	Episódico (1)	2 semanas	Prednisona	No

Tabla 1 (continuación)

SSCG características epidemiológicas, clínicas y analíticas	Sexo/edad	Antecedentes relevantes	Posible desencadenante	Lesiones cutáneas	Localización	Fiebre, malestar, otros	Leucocitos/ neutrófilos y porcentaje/PCR (unidades según las expresadas en cada artículo)	Duración de la enfermedad	Episódico/ recurrente	Duración del brote	Tratamiento	Desbridamiento quirúrgico
Caso 10 (Zhao et al., 2022)	Varón/52	No relevantes	Biopsia médula ósea en esternón (posquirúrgico) o síndrome mielodisplásico sincrónico	Eritema entorno al punto de punción asociado a edema, calor, dolor y formación de ampollas. Extensión progresiva local	Tórax anterior (punto de traumatismo)	Sí	Leucocitos $1,82 \times 10^9$ /L/ neutrófilos: $1,07 \times 10^9$ /L/ PCR: 351 IU/L	1 semana	Episódico (1)	1 semana	Prednisona	No
Caso 11 (Diez-Madueño et al., 2023)	Varón/53	Obesidad	Litotricia endoscópica ureteral (posquirúrgico)	Gran placa eritemato-edematosa bien delimitada asociada a calor y dolor	Muslo, glúteo, flanco izquierdos y región lumbosacra	Sí	Leucocitos: $11,98 \times 10^9$ /L/ neutrofilia: $9,6 \times 10^9$ /L/ porcentaje neutrófilos: 80%/PCR: 198 mg/l	6 años	Recurrente (múltiples brotes)	1 semana	Prednisona, colchicina- > dapsona	No
Caso 12 (Hingtgen et al., 2023)	Varón/36	Obesidad, leucemia mieloide crónica, insuficiencia cardíaca	No identificable	Grandes placas eritematosas y dolorosas. Progresión local	Axila y flanco derechos. Algunas discontinuas en torác	Sí	Serie blanca: 172.000/por ml/ porcentaje neutrófilos: 64%/porcentaje en banda: 34%) Porcentaje neutrófilos: 88,8%/ PCR: 9,14 mg/dl	1 semana	Episódico (1)	1 semana	Prednisona	Sí
Caso 13 (Kyung Nam et al., 2023)	Mujer/69	Cáncer de cuello de útero, radioterapia adyuvante	Safenectomía (posquirúrgico)	Placas eritematosas y edematosas; sensibles pero poco dolorosas. Seudovesículas asociadas	Muslo derecho (área posquirúrgica)	Sí	Porcentaje neutrófilos: 88,8%/ PCR: 9,14 mg/dl	2 semanas	Episódico (1)	2 semanas	Prednisona	No

**Tabla 2** Tabla que resume las características histológicas de los casos de SSCG descritos en la literatura actual

Síndrome de Sweet tipo celulitis gigante	Estudio histopatológico	
Caso 1 (Surovy et al., 2013)	Edema en dermis papilar con un infiltrado inflamatorio de la dermis superior compuesto principalmente por neutrófilos maduros. No vasculitis	
Caso 2 (Surovy et al., 2013)	Edema de la dermis papilar con un denso infiltrado inflamatorio de la dermis superior constituido por neutrófilos maduros. No vasculitis	
Caso 3 (Surovy et al., 2013)	Edema prominente de la dermis papilar con un denso infiltrado inflamatorio de neutrófilos maduros en la dermis papilar. No vasculitis	
Caso 4 (Koketsu et al., 2014)	Edema dermis papilar. Infiltrado inflamatorio superficial y dérmico medio perivascular e intersticial por linfocitos y numerosos neutrófilos. No vasculitis	
Caso 5 (Kaminska et al., 2014)	Edema dérmico papilar prominente con un infiltrado inflamatorio mixto compuesto por abundantes neutrófilos entremezclados con linfocitos, histiocitos y eosinófilos	
Caso 6 (So et al., 2015)	Edema dérmico superficial con un infiltrado inflamatorio perivascular e intersticial de células predominantemente histiocitoides y granulocíticas inmaduras; acompañadas por neutrófilos, eosinófilos y linfocitos. La tinción con CD68 y con mieloperoxidasa realzaron la mayoría de las células intersticiales (histiocitoide)	
Caso 7 (Buendía et al., 2019)	Infiltrado de predominio polimorfonuclear en dermis, con acentuación perivascular y escaso edema de papilas dérmicas. No vasculitis	
Caso 8 (Okuyama et al., 2019)	Infiltración de neutrófilos en la dermis y el tejido adiposo y edema dérmico superficial. No vasculitis	Infiltración de neutrófilos en la dermis y el tejido adiposo, edema dérmico superficial, epidermis intacta y ausencia de vasculitis o cambios necróticos masivos
Caso 9 (Mitaka et al., 2020)	Infiltrado dérmico denso de neutrófilos. No vasculitis	
Caso 10 (Zhao et al., 2022)	Edema en dermis papilar e infiltrado inflamatorio denso en dermis compuesto por células mononucleares mieloperoxidasa + y CD163- con núcleos vesiculares retorcidos y escaso citoplasma eosinofílico. No vasculitis (histiocitoide)	
Caso 11 (Díez-Madueño et al., 2023)	Infiltrado linfocitario perivascular superficial y perianexial con presencia de neutrófilos. Leve edema en dermis papilar. Epidermis conservada. No vasculitis	
Caso 12 (Hingtgen et al.)	Edema dérmico con un infiltrado neutrofílico perivascular e intersticial superficial y profundo que se extendía al tejido subcutáneo	
Caso 13 (Kyung Nam et al., 2023)	Edema dérmico superior prominente e infiltrados difusos de neutrófilos con células mononucleares histiocitoides. No vasculitis	



**Figura 1** A: Imagen clínica. Visión lateral izquierda. Gran placa eritematosa que ocupa la totalidad del muslo izquierdo y flanco ipsilateral. Placa bien delimitada, tumefacta y caliente. B: Imagen clínica. Visión posterior. Placa eritemato-edematosa. Afectación de muslo, glúteo y flanco izquierdos; confluyendo hacia la región lumbosacra. C: Imagen histológica. Panorámica. Piel con inflamación linfocitaria perivascular superficial con presencia de neutrófilos. Discreto edema dermis papilar y respeto epidérmico. No se observan imágenes de paniculitis ni vasculitis. No se aprecian eosinófilos. Imagen original 4 X. Tinción de hematoxilina-eosina. D: Imagen histológica. Detalle del infiltrado inflamatorio. Dermis papilar con infiltrado linfocitario perivascular. Presencia de neutrófilos. Imagen original 20 X. Tinción de hematoxilina-eosina. E: Imagen histológica. Detalle del infiltrado perianaxial. Infiltrado inflamatorio perianaxial compuesto por linfocitos y neutrófilos. Imagen original 20 X. Tinción de hematoxilina-eosina.

afectando a múltiples territorios, con cultivos negativos y la ausencia de respuesta a los antibióticos; ayudarían a distinguirla de una celulitis bacteriana.

El tratamiento es similar al del SS clásico respondiendo frecuentemente a corticoides. En los casos no respondedores, la dapsona se plantea como un fármaco eficaz.

La «dermatosis neutrofílica localizada y desencadenada por lesión tisular» (DNLTL) es un término «paraguas» recientemente descrito para aunar casos de SS desencadenados por traumatismo, cirugía, linfedema o insuficiencia venosa crónica (primarias o secundarias)<sup>11</sup>. En nuestra opinión, tanto el SSCG como la DNLTL, comparten rasgos que sugieren que podrían ser formas de presentación de un mismo síndrome autoinflamatorio. En ambas entidades encontramos lesiones cutáneas, fiebre y malestar general que cursan en brotes episódicos o recurrentes y que pueden afectar a un territorio o bien generalizarse. De forma diferencial, en la DNLTL las lesiones se limitan predominantemente al tejido o territorio afectado (habitualmente extremidad inferior o región posquirúrgica), siendo menos frecuente una manifestación multiterritorio. El SSCG es, por tanto, un concepto aún en definición. Nuevas publicaciones son necesarias para definir adecuadamente esta entidad.

El conocimiento del SSCG ayuda a una sospecha precoz de la enfermedad, distinguiéndola de una celulitis bacteriana, evitando por tanto múltiples ingresos, antibioterapia de uso prolongado e intervenciones quirúrgicas innecesarias.

## Conflicto de intereses

Los autores declaran no tener ningún conflicto de intereses.

## Bibliografía

1. Surovy AM, Pelivani N, Hegyi I, Buettiker U, Beltramini H, Borradori L. Giant cellulitis-like Sweet Syndrome, a new variant of neutrophilic dermatosis. *JAMA Dermatol.* enero de. 2013;149:79–83, <http://dx.doi.org/10.1001/2013.jamadermatol.548>.
2. Koketsu H, Ricotti C, Kerdel FA. Treatment of giant cellulitis-like Sweet syndrome with dapsona. *JAMA Dermatol.* 2014;150:457–9, <http://dx.doi.org/10.1001/jamadermatol.2013.7814>.
3. Kaminska ECN, Nwaneshiudu AI, Ruiz de Luzuriaga A, Tsoukas M, Bolotin D. Giant cellulitis-like Sweet syndrome in the setting of autoimmune disease. *J Am Acad Dermatol.* 2014;71:e94–5, <http://dx.doi.org/10.1016/j.jaad.2014.03.025>.
4. So JK, Carlos CA, Frucht CS, Cohen PR. Histiocytoid giant cellulitis-like Sweet's syndrome: Case report and review of the literature. *Dermatol Online J.* 2015;21, <http://dx.doi.org/10.5070/D3213024175>.
5. Okuyama S, Nito T, Yanagawa N, Tajima K. Giant cellulitis-like Sweet syndrome as an initial clinical presentation of acute myeloblastic leukemia with t(6;9)(p23;q34): DEK-CAN and internal duplications of FMS-like tyrosine kinase 3. *Ann Hematol.* 2019;98:787–8, <http://dx.doi.org/10.1007/s00277-019-03613-1>.

6. Zhao DW, Ni J, Sun XL. Histiocytoid giant cellulitis-like Sweet syndrome at the site of sternal aspiration: A case report and review of literature. *WJCC*. 2022;10:9768–75, <http://dx.doi.org/10.12998/wjcc.v10.i27.9768>.
  7. Buendía Castaño D, Molins Ruiz M, Fernandez-Nieto D, Pindado Ortega, Fernández-González P, Fernández Guarino M, Jaén Osasolo P. Libro de Resúmenes de Comunicaciones Orales y Pósteres del 47 Congreso Nacional de Dermatología y Venereología, Barcelona. *AEDV*. 2019;103, 1889-5352.
  8. Bae KN, Shin K, Kim HS, Ko HC, Kim BS, Kim MB. Giant cellulitis-like Sweet syndrome following varicose vein surgery: A rare variant of sweet syndrome mimicking cellulitis. *Ann Dermatol*. 2023;35:151, <http://dx.doi.org/10.5021/ad.20.129>.
  9. Hingtgen G, Mojica R, Motaparthi K. Giant cellulitis-like Sweet syndrome in association with chronic myeloid leukemia. *JAAD Case Rep*. 2023;34:1–4, <http://dx.doi.org/10.1016/j.jdcrr.2023.01.023>.
  10. Kroshinsky D, Alloo A, Rothschild B, Cummins J, Tan J, Montecino R, et al. Necrotizing Sweet syndrome: A new variant of neutrophilic dermatosis mimicking necrotizing fasciitis. *J Am Acad Dermatol*. 2012;67:945–54.
  11. Imstepf VA, Schlapbach C, Benzaquen M, Feldmeyer L, Lipsker D, Borradori L. Localized aseptic neutrophilic dermatoses of the extremities triggered by stasis and tissue damage: Two case reports of an unrecognized condition misdiagnosed as bacterial cellulitis. *JAAD Case Reports*. 2022;28:14–7, <http://dx.doi.org/10.1016/j.jdcrr.2022.07.036>.
- K. Díez-Madueño<sup>a</sup>, D. Buendía Castaño<sup>a</sup>, D. Roldán Cortés<sup>b</sup> y P. de la Cueva Dobao<sup>a,\*</sup>
- <sup>a</sup> *Servicio de Dermatología, Hospital Universitario Infanta Leonor, Madrid, España*  
<sup>b</sup> *Servicio de Anatomía Patológica, Hospital Universitario Infanta Leonor, Madrid, España*
- \* Autor para correspondencia.  
Correo electrónico: [pdelacueva@yahoo.com](mailto:pdelacueva@yahoo.com)  
(P. de la Cueva Dobao).