

CARTA CIENTÍFICO-CLÍNICA

Síndrome de Schnitzler y variante en el gen *MEFV*

Schnitzler Syndrome, and the *MEFV* Gene Variant

Sr. Director,

Un varón de 49 años, con pólipos nasales desde la juventud, presentó a los 40 años un brote de urticaria de 15 meses de duración, constituido por múltiples habones pruriginosos, diseminados por el tronco, que duraban menos de 24 h, acompañándose de edema labial, palpebral y disfonía. No manifestó fiebre ni artralgias. Siguió el tratamiento con rupatadina 10 mg/8 h, sustituida por ebastina 20 mg/8 h, y posteriormente por bilastina 20 mg/6 h, hasta que desaparecieron los habones.

Actualmente el paciente acude a consulta por habones pruriginosos generalizados (fig. 1) de similares características, de cinco meses de evolución, tratado con cetirizina 10 mg/6 h. Sin embargo, se ha observado un control insatisfactorio de la afección, que ha perdurado durante seis meses. Refería episodios de dolor en el tercio superior del brazo derecho. La biopsia de un habón (fig. 2A) mostró un discreto edema con dilatación de pequeños vasos en la dermis superior, un infiltrado inflamatorio perivascular compuesto por neutrófilos y ocasionales eosinófilos, sin necrosis fibrinoide en los vasos, ni hemorragia, ni leucocitoclastia, compatible con urticaria.

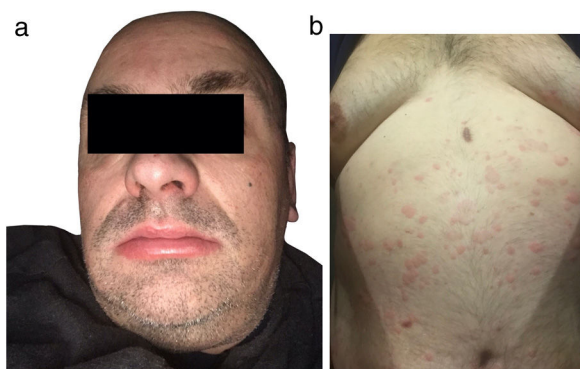


Figura 1 Se observan el edema labial y la urticaria en la frente y el tronco.

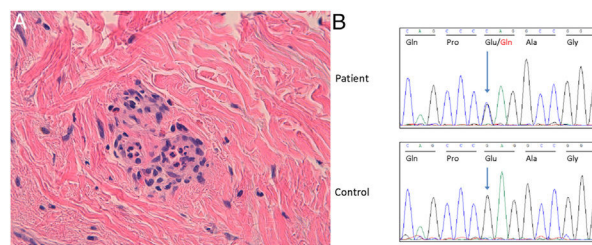


Figura 2 A: hematoxilina eosina x200. Se comprueba que el infiltrado está compuesto por neutrófilos y ocasionales eosinófilos. No se observan necrosis ni hemorragia o leucocitoclastia. El patrón morfológico es compatible con urticaria.

B: el cromatograma Sanger del paciente índice (cuadro superior) y de un sujeto sano (cuadro inferior). Las flechas indican la posición del nucleótido donde se encuentra la variante de *MEFV*. La *Reference Sequence* (RefSeq, <https://www.ensembl.org/index.html>) para el gen *MEFV* es NM_000243.2.

Ala: alanina; Gln: glutamina; Glu: ácido glutámico; Gly: glicina; Pro: prolina.

El análisis reveló una leucocitosis de $17.12 \times 10^9/L$ (normal: 4.800 -10.800), neutrofilia de 10.750 (normal: 1.400 - 6.500), la proteína C reactiva de 11,9 mg/L (normal: 0,2–5,0), y la interleucina 6 (IL-6) de 16,9 pg/mL (normal: 5,3–7,5). La inmunoglobulina E (IgE) fue de 106 UI/mL (normal: 0–150). La inmunofijación sérica mostró un componente monoclonal de isotipo inmunoglobulina G (IgG)-kappa, sin componente monoclonal en la orina. La α -1-antitripsina, ceruloplasmina, anticuerpos antinucleares, factor reumatoideo, anticuerpos antimicrosomales de hígado y riñón (LKM), anticuerpos antimitocondriales, anticuerpos antimúsculo liso, anticuerpos anticardiolipina y anticuerpos anticitoplasma de neutrófilo, estaban dentro de los parámetros normales. Una tomografía computarizada (TC) torácica-abdominal evidenció una lesión osteolítica en la diáfisis del húmero derecho, sugestiva de endcondroma. Además, no se mostraron adenopatías.

Se realizó un *screening* genético de enfermedades autoinflamatorias mediante un panel *Next-Generation Sequencing* con coberturas >10x. No se detectaron variantes germinales o somáticas en los genes estudiados que fueran clasificables como patogénicas o probablemente patogénicas de acuerdo con los criterios del *American College of Clinical Genetics and Genomics*. Se identificó la variante heterocigota

<https://doi.org/10.1016/j.ad.2023.02.040>

0001-7310/© 2024 AEDV. Publicado por Elsevier España, S.L.U. Este es un artículo Open Access bajo la licencia CC BY-NC-ND (<http://creativecommons.org/licenses/by-nc-nd/4.0/>).

p.(Glu148Gln) en el exón 2 del gen *MEFV*, clasificada como variante de significado incierto (fig. 2B). No se administró anakinra debido a la resolución de los habones.

Se diagnosticó el síndrome de Schnitzler (SS) de acuerdo con los criterios de Estrasburgo¹, presentando como criterios mayores la urticaria crónica y la gammapatía monoclonal de tipo IgG-kappa, y como menores la lesión osteolítica en el húmero derecho, el infiltrado neutrofílico en la biopsia de piel y la neutrofilia. El SS^{2,3} cursa con brotes de urticaria autolimitados, de larga duración, y mal controlados con antihistamínicos. Entre los brotes pueden transcurrir años. La biopsia de piel en el SS manifiesta vasculitis, infiltración por neutrófilos, edema y leucocitoclastia. En este caso la biopsia mostró un infiltrado inflamatorio perivascular compuesto por neutrófilos, sin vasculitis. En la revisión de Koning et al.⁴, solo 20% de pacientes presentaban vasculitis en la biopsia.

La urticaria puede estar relacionada con la IL-6, ya que puede producir la activación y degranulación de los mastocitos, que a su vez liberan IL-6 y otros mediadores inflamatorios, entre ellos la histamina, leucotrienos, y prostaglandinas, produciendo vasodilatación y extravasación del plasma cutáneo y subcutáneo. Este paciente presentaba IL-6 elevada. El dolor osteomuscular es frecuente en aquellos con SS. Radiológicamente puede aparecer un aumento de la densidad ósea, lesiones óseas líticas⁵ y engrosamiento perióstico. Los dolores en el tercio superior del brazo derecho se atribuyeron a la lesión osteolítica de la diáfisis humeral.

El análisis mostró el componente monoclonal de tipo IgG-kappa. Aunque la forma clásica del isotipo del componente monoclonal es la inmunoglobulina M (IgM), hay otra menos frecuente denominada forma variante de SS, en la cual el componente monoclonal es de isotipo IgG, como en este caso. La vida del individuo no está acortada en el SS, pero 12% de los pacientes pueden evolucionar hacia procesos linfoproliferativos, siendo el más frecuente la macroglobulinemia de Waldenström³.

Se ha demostrado la existencia de mutaciones poscigóticas del gen *NLRP3* en aquellos con diagnóstico de SS-variante⁴. El estudio genético realizado no demostró ni mutaciones germinales ni poscigóticas en este gen, ni en ninguno de los demás, salvo en *MEFV*. En este, se identificó la variante heterocigota p.(Glu148Gln), que se asoció a la fiebre mediterránea familiar^{6,7} (FMF), en pacientes con fiebre, artritis, dolor abdominal y urticaria. El gen *MEFV* codifica a la pirina, una proteína que inhibe el inflammasoma. Hay casos publicados de urticaria crónica asociados a mutaciones en *MEFV*⁸⁻¹⁰. En la FMF se observa una elevación de la IL-6 atribuida a la hiperactividad del inflammasoma, por la alteración de la función de la pirina, normalizándose en los periodos intercrisis, que posiblemente se relacione con la urticaria.

La poliposis nasal se ha asociado a la enfermedad autoinflamatoria. En este caso es difícil atribuir una relación causal entre la variante heterocigota p.(Glu148Gln) en el gen *MEFV* y el SS.

Financiación

Este trabajo no ha recibido ningún tipo de financiación.

Conflicto de intereses

Los autores declaran no tener ningún conflicto de intereses.

Bibliografía

- Simon A, Asli B, Braun-Falco M, De Koning H, Fermanand JP, Grattan C, et al. Schnitzler's syndrome: diagnosis, treatment, and follow-up. *Allergy*. 2013;68:562–8, <http://dx.doi.org/10.1111/all.12129>.
- Schnitzler L. Lésions urticariennes chroniques permanentes (érythème pétaloïde?) Cas cliniques n° 46 B. *Journee Dermatologique d'Angers*. 1972.
- Schnitzler L, Schubert B, Boasson M, Gardais J, Tourmen A. Urticaire chronique, lésions osseuses, macroglobulinémie IgM: maladie de Waldenström. *Bull Soc Fr Dermatol Syphiligr*. 1974;81:363.
- De Koning HD, van Gijn ME, Stoffels M, Jongekrijg J, Zeeuwen PL, Elferink MG, et al. Myeloid lineage-restricted somatic mosaicism of NLRP3 mutations in patients with variant Schnitzler syndrome. *J Allergy Clin Immunol*. 2015;135:561–4, <http://dx.doi.org/10.1016/j.jaci.2014.07.050>.
- Ferrando FJ, Pujol J, Hortells JL, Navarro M, Piñol J, Carapeto FJ. Schnitzler's syndrome: report of a case with bone osteolysis. *J Investig Allergol Clin Immunol*. 1994;4:203–5.
- Procopio V, Manti S, Bianco G, Conti G, Romeo A, Maimone F, et al. Genotype-phenotype correlation in FMF patients: A «non classic» recessive autosomal or «atypical» dominant autosomal inheritance? *Gene*. 2018;641:279–86, <http://dx.doi.org/10.1016/j.gene.2017.10.068>.
- Sánchez Ferrer F, Martínez Villar M, Fernández Bernal A, Martín de Lara I, Paya Elorza I. Taponamiento cardiaco como forma de inicio de fiebre mediterránea familiar con herencia autosómica dominante [Cardiac tamponade as first manifestation in Mediterranean fever with autosomal dominant form]. *An Pediatr (Barc)*. 2015;82:e82–5, <http://dx.doi.org/10.1016/j.anpedi.2013.11.005>.
- Endo Y, Koga T, Umeda M, Furukawa K, Takenaka M, Kawakami A. Successful canakinumab treatment for activated innate response in idiopathic Castleman's disease with multiple heterozygous *MEFV* exon 2 variants. *Clin Immunol*. 2020;219:108547, <http://dx.doi.org/10.1016/j.clim.2020.108547>.
- Nakamichi S, Origuchi T, Fukui S, Yoda A, Matsubara H, Nagaura Y, et al. A Rare Case of Cryopyrin-associated Periodic Syndrome in an Elderly Woman with NLRP3 and MEFV Mutations. *Intern Med*. 2019;58:1017–22, <http://dx.doi.org/10.2169/internalmedicine.1401-18>.
- Lee CG, Lim YJ, Kang HW, Kim JH, Lee JK, Koh MS, et al. A case of recurrent abdominal pain with fever and urticarial eruption. *Korean J Gastroenterol*. 2014;64:40–4, <http://dx.doi.org/10.4166/kjg.2014.64.1.40>.

F.J. Nicolás-Sánchez*, J.I. Aróstegui-Gorospe, J. Tarragona-Foradada y A. González-Barranquero

Servicio de Dermatología, Hospital Universitario Santa María, Lérida, España

* Autor para correspondencia.
Correo electrónico: fnicolas@comll.cat
(F.J. Nicolás-Sánchez).