

CARTA CIENTÍFICO-CLÍNICA

[Artículo traducido] Mejora de la laxitud de la piel con ultrasonido microfocalizado en el síndrome de Ehlers-Danlos clásico: un nuevo enfoque de tratamiento

Skin Laxity Improvement With Microfocused Ultrasound in Classic Ehlers–Danlos Syndrome: A New Treatment Approach

Sr. Director,

El ultrasonido microfocalizado (HIFU) es un método terapéutico no invasivo para el estiramiento de la piel, altamente utilizado en dermatología cosmética¹. Esta tecnología convierte las ondas ultrasónicas en calor y promueve pequeñas zonas de daño térmico (TIZ), daño tisular y necrosis, y seguidamente neocolagénesis y neoelastogénesis². El HIFU focaliza los tejidos conectivos subdérmicos, incluyendo la capa del sistema musculoaponeurético superficial (SMAS) y las capas dérmicas, contribuyendo a la estimulación prolongada de colágeno^{2,3}. Puede observarse la mejora de la piel a los 90 y 180 días de iniciar el tratamiento³.

El uso de HIFU en el rostro y el cuerpo a efectos estéticos ha sido bien descrito en la literatura para rejuvenecimiento, estiramiento facial, contorneo y estiramiento¹⁻⁵. Sin embargo, no existen aún estudios que evalúen la aplicación de esta tecnología para el tratamiento de los trastornos del colágeno, tales como el síndrome de Ehlers-Danlos (EDS). Este informe describe un posible nuevo enfoque para el EDS clásico y presenta la mejora de la laxitud de la piel con HIFU en un varón de 36 años diagnosticado de EDS desde la infancia.

Un varón caucásico de 36 años, diagnosticado de EDS clásico desde la infancia, acudió a una consulta dermatológica a finales de 2019. Reportó hiper movilidad articular generalizada, hiperextensibilidad de la piel y formación de cicatrices atróficas. El paciente no exhibió otras comorbilidades. Reportó laxitud de la piel del rostro con un impacto

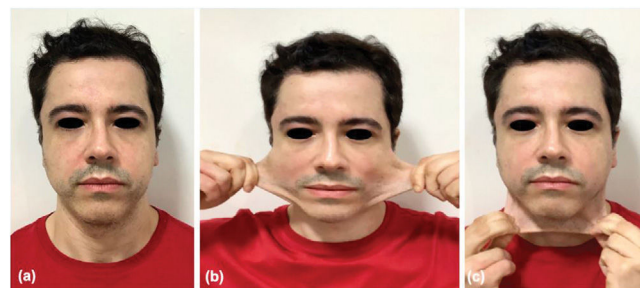

Figura 1 Evaluación facial del paciente en posición de reposo (a), extensibilidad de la piel lateral (b) y anterior (c) que refleja hiper movilidad y laxitud intensa de la piel.

fuertemente negativo en la calidad de vida. Al ser preguntado, negó cualquier procedimiento estético previo.

El examen dermatológico identificó elasticidad cutánea difusa (fig. 1). Iniciamos un protocolo con ultrasonido microfocalizado Ultraformer III® (Classys Inc., Seúl, Corea) para estiramiento facial no invasivo, utilizando los parámetros recomendados por la empresa. El paciente fue sometido a dos sesiones de tratamiento completo de la cara con un intervalo mensual en 2019. El protocolo de cara completo fue realizado con transductores de 2, 3 y 4,5 mm, paso de 1,5 mm, longitud de 25 mm, 0,7 J de energía, y un total de 70 líneas por hemicara. El tratamiento fue temporalmente interrumpido durante la pandemia de COVID-19 debido al confinamiento. El paciente regresó en 2021 y realizó otras dos sesiones de HIFU con intervalo de un mes. Transcurridos 180 días de cada tratamiento, detectó una mejora clínica significativa de la laxitud de la piel, según reflejan la figura 2 (protocolo de 2019) y la figura 3 (protocolo de 2021). El paciente describió un estiramiento progresivo de la piel con mejora de su autoestima y calidad de vida.

El síndrome de Ehlers–Danlos es un grupo de trastornos genéticos del tejido conectivo, con 13 variantes diferentes y un alto rango de expresiones fenotípicas^{6,7}. El EDS clásico se manifiesta clínicamente con hiper movilidad articular generalizada, hiperextensibilidad y fragilidad de la piel, con predisposición a la formación de cicatrices atróficas y de hematomas, según lo descrito en este paciente^{6,8}. También se describe compromiso cardiovascular, con anomalías vasculares tales como dilatación de la raíz aórtica y alto riesgo de sangrado. Esto se debe a un patrón de herencia autosómica dominante asociado a mutaciones de COL5A1

Véase contenido relacionado en DOI:
<https://doi.org/10.1016/j.ad.2023.04.032>

<https://doi.org/10.1016/j.ad.2024.07.015>

0001-7310/© 2023 AEDV. Publicado por Elsevier España, S.L.U. Este es un artículo Open Access bajo la CC BY-NC-ND licencia (<http://creativecommons.org/licencias/by-nc-nd/4.0/>).

Cómo citar este artículo: P.P.R. Cirilo, E. Neves Souza and L. Amaral de Moura, [Artículo traducido] Mejora de la laxitud de la piel con ultrasonido microfocalizado en el síndrome de Ehlers-Danlos clásico: un nuevo enfoque de tratamiento, ACTAS Dermo-Sifiliográficas, <https://doi.org/10.1016/j.ad.2024.07.015>

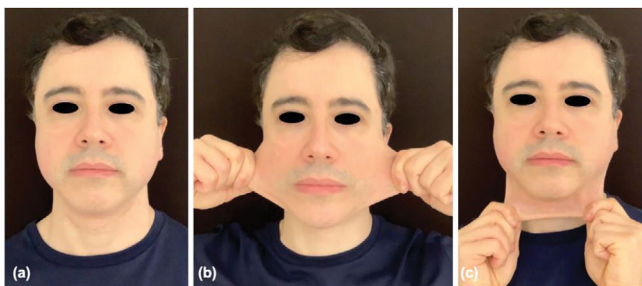


Figura 2 Evaluación facial del paciente transcurridos 180 días del primer protocolo de tratamiento – dos sesiones de tratamiento de cara completa con intervalo mensual en 2019. Posición de reposo (a), extensibilidad de la piel lateral (b) y anterior (c) que refleja estímulo significativo de colágeno con mejora del contorno y estiramiento de la piel.

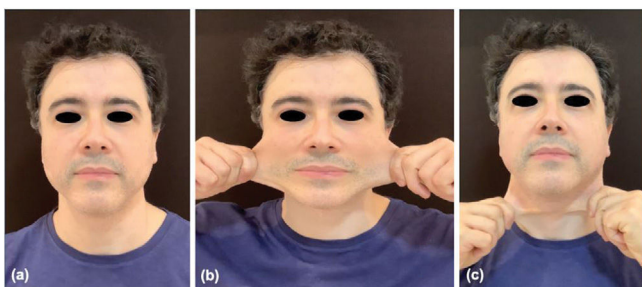

Figura 3 Evaluación facial del paciente transcurridos 180 días del segundo protocolo de tratamiento – dos sesiones de tratamiento de cara completa con intervalo mensual en 2021. Posición de reposo (a), extensibilidad de la piel lateral (b) y anterior (c) que refleja incremento del grosor y resistencia de la piel.

y/o de COL1A1, genes asociados a la producción de colágeno de tipo V y tipo I, respectivamente⁶.

En general, la mortalidad de los pacientes con EDS clásico no está afectada por la enfermedad⁶. Sin embargo, el trastorno del colágeno puede estar asociado a un mayor impacto en la autoestima, según lo identificado en nuestro paciente.

Actualmente no existen terapias modificadoras o curativas para EDS. El tratamiento se centra en la prevención de la progresión de la enfermedad y sus complicaciones, tales como la mala cicatrización y dehiscencia de las heridas, la subluxación y luxación articular, y la rotura vascular u orgánica⁶. La educación del paciente es esencial para evitar las actividades traumáticas que pudieran causar lesiones⁸. También se recomienda el asesoramiento genético para el EDS clásico, ya que los individuos afectados tienen un 50% de posibilidad de transmitir la enfermedad en cada embarazo⁸.

Considerando los cambios de la piel y el impacto negativo en la calidad de vida asociada a estas manifestaciones, realizamos un tratamiento de ultrasonido microfocalizado al paciente descrito, para mejorar sus dolencias cutáneas. Debido a la fragilidad vascular y al alto riesgo de sangrado en el EDS, evitamos la estimulación de colágeno mediante productos inyectables, centrándonos en un tratamiento no invasivo para la laxitud de la piel. El paciente presentó una

mejora significativa en cuanto a estiramiento de la piel tras los protocolos de cara completa con HIFU. También reportó un incremento de su autoestima y calidad de vida tras los procedimientos. Aun cuando el tratamiento fue temporalmente interrumpido durante la pandemia, el estiramiento de la piel persistió, prosiguiendo el paciente un seguimiento dermatológico regular.

Limitaciones del estudio: el paciente reportó una ganancia de peso de 3 kg en el transcurso de los años. No se ha realizado examen de imágenes ultrasónicas para la comparación previa y posterior al tratamiento. No se ha indicado análisis histopatológico debido al riesgo de cicatrices antiestéticas.

Conflicto de intereses

Los autores declaran la ausencia de conflicto de intereses.

Bibliografía

1. Contini M, Hollander MHJ, Vissink A, Schepers RH, Jansma J, Schortinghuis J. A systematic review of the efficacy of microfocused ultrasound for facial skin tightening. *Int J Environ Res Public Health*. 2023;20:1522, <http://dx.doi.org/10.3390/ijerph20021522>.
2. Khan U, Khalid N. A systematic review of the clinical efficacy of micro-focused ultrasound treatment for skin rejuvenation and tightening. *Cureus*. 2021;13:e20163, <http://dx.doi.org/10.7759/cureus.20163>.
3. Park JY, Lin F, Suwanchinda A, Wanitphakdeedecha R, Yu J, Lim TS, et al. Customized treatment using microfocused ultrasound with visualization for optimized patient outcomes: a review of skin-tightening energy technologies and a Pan-Asian adaptation of the expert panel's gold standard consensus. *J Clin Aesthet Dermatol*. 2021;14:E70–9.
4. Ko EJ, Hong JY, Kwon TR, Choi EJ, Jang YJ, Choi SY, et al. Efficacy and safety of non-invasive body tightening with high-intensity focused ultrasound (HIFU). *Skin Res Technol*. 2017;23:558–62, <http://dx.doi.org/10.1111/srt.12371>.
5. Casabona G, Kaye K. Facial skin tightening with microfocused ultrasound and dermal fillers: considerations for patient selection and outcomes. *J Drugs Dermatol*. 2019;18:1075–82.
6. Miklovic T, Sieg VC. Ehlers Danlos syndrome. En: *StatPearls [Internet]*. Treasure Island (FL): StatPearls Publishing; 2022. PMID: 31747221.
7. Malfait F, Francomano C, Byers P, Belmont J, Berglund B, Black J, et al. The 2017 international classification of the Ehlers–Danlos syndromes. *Am J Med Genet C Semin Med Genet*. 2017;175:8–26.
8. Bowen JM, Sobey GJ, Burrows NP, Colombi M, Lavallee ME, Malfait F, et al. Ehlers–Danlos syndrome, classical type. *Am J Med Genet C Semin Med Genet*. 2017;175:27–39, <http://dx.doi.org/10.1002/ajmg.c.31548>.

P.P.R. Cirilo^{a,*}, E. Neves Souza^b y L. Amaral de Moura^b

^a Santa Casa de Misericórdia do Rio de Janeiro, Rio de Janeiro, RJ, Brasil

^b Universidade Federal do Espírito Santo (UFES), Vitória, ES, Brasil

* Autor para correspondencia.

Correo electrónico: pripassamani@gmail.com (P.P.R. Cirilo).