

## CARTA CIENTÍFICO-CLÍNICA

### [Artículo traducido] Presentación de un caso inusual que combina manifestaciones cutáneas compatibles con escorbuto y acrodermatitis enteropática en el contexto de un enolismo con múltiples deficiencias nutricionales

#### Presentation of a Rare Case of Skin Signs Consistent With Scurvy and Acrodermatitis Enteropathica in the Context of Enolism With Multiple Nutritional Deficiencies

Sr. Director:

Un varón de 91 años fue derivado a nuestra unidad para evaluación de erupciones pruríticas de seis meses de evolución en el tronco. Era un varón sano, exceptuando la presencia de hipertensión y consumo de alcohol severo. La exploración física reveló la presencia de placas pruríticas pardo-rojizas en el pecho y la espalda del paciente, pápulas queratósicas foliculares en la espalda, y eritema erosivo húmedo y doloroso en la región inguinal (fig. 1A–C). No existían petequias ni hematomas diseminados en el cuerpo, ni anomalías gingivales. El frotis de sangre periférica reflejó recuentos leucocitarios normales (6.100/μl: normalidad, 3,3–8,8/μl) con neutrófilos ligeramente elevados (71%: normalidad, 36–70%), linfocitos reducidos (13%: normalidad, 22–53%), y monocitos, eosinófilos y basófilos dentro de límites normales (12%, 3% y 1%, respectivamente). Principalmente, los niveles séricos de vitamina B1 (19 ng/ml: normalidad, 24–66 ng/ml), vitamina C (2 μg/ml: normalidad, 5,5–16,8 μg/ml), vitamina D (13,9 pg/ml: normalidad, 20–60 pg/l), y niacina (4,1 μg/ml: normalidad, 4,7–7,9 μg/ml) fueron bajos, mientras que los de vitamina B2, vitamina B12 y ácido fólico estaban dentro de la normalidad. El nivel sérico de zinc estaba ligeramente bajo (58,3 μg/ml: normalidad, 60–130 μg/ml).

Una muestra de biopsia cutánea obtenida del eritema de la espalda reveló acantosis irregular y moderada con espongirosis leve, linfocitos y neutrófilos perivasculares superficiales, y extravasación de eritrocitos. El hallazgo más notable fue la presencia de obstrucción folicular en el infundíbulo folicular dilatado (fig. 1D). Otra muestra del eritema erosivo de la región inguinal reflejó hiperplasia epidérmica con degeneración acidofílica de capas granulares (fig. 1E). Sobre la base de los análisis clínicos e histopatológicos alcanzamos un diagnóstico de presentación clínica inusual de escorbuto, con deficiencias múltiples de vitaminas y zinc. Tratamos al paciente con un régimen de seis meses de vitamina C, niacina, zinc y múltiples comprimidos vitamínicos, así como su dependencia del alcohol, mejorando gradualmente. Sin embargo, volvió a consumir alcohol y reaparecieron las pápulas queratósicas foliculares en su espalda con bajos niveles de vitamina C (3,9 μg/ml) transcurridos dos meses. Sus niveles de vitamina B1, vitamina D, niacina y zinc volvieron a los límites normales. El paciente abandonó el consumo de alcohol, e ingirió vitamina C y múltiples comprimidos de otras vitaminas con vitamina B1, vitamina B6 y vitamina B12. Reflejó mejoría clínica durante dos meses adicionales.

Las vitaminas son moléculas orgánicas necesarias para el sistema inmunitario, la supervivencia celular, el metabolismo y la función<sup>1,2</sup>. Actúan a dosis bajas, y provienen de la dieta. Por tanto, la deficiencia vitamínica es casi secundaria a la deficiencia nutricional. En el caso de nuestro paciente, el alcoholismo pudo ser la causa principal de mala absorción digestiva, conducente a los signos cutáneos. Entre los diversos hallazgos interesantes en el examen histopatológico de nuestro paciente, el más impresionante fue la oclusión folicular y la extravasación de eritrocitos en la dermis. Se cree que la hiperqueratosis folicular es una característica importante del escorbuto<sup>3,4</sup>. Nuestras observaciones, junto con las de los estudios anteriores, sugieren que el brote estuvo asociado a la deficiencia de vitamina C, aunque las placas eritematosas parduscas son características inusuales.

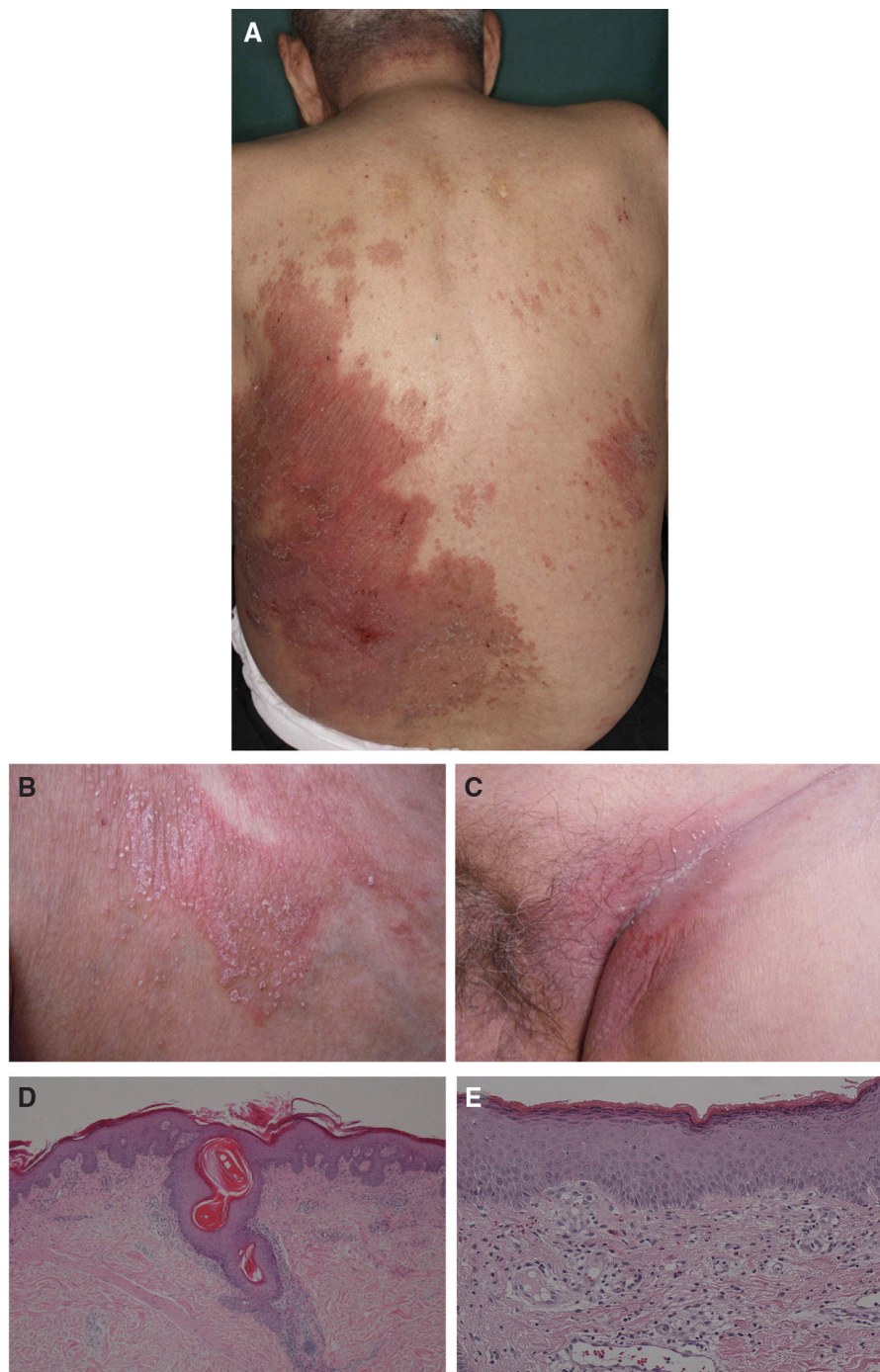
Nuestro paciente tenía múltiples deficiencias vitamínicas y una deficiencia leve de zinc. Aunque la correlación entre las múltiples deficiencias vitamínicas y los síntomas cutáneos sigue siendo incierta, las lesiones inguinales de nuestro paciente se correspondieron con las deficiencias de niacina y zinc<sup>5</sup>. Nosotros especulamos que la presentación clínica inusual puede atribuirse a las deficiencias de múl-

Véase contenido relacionado en DOI:  
<https://doi.org/10.1016/j.ad.2023.07.034>

<https://doi.org/10.1016/j.ad.2024.10.038>

0001-7310/© 2024 AEDV. Publicado por Elsevier España, S.L.U. Este es un artículo Open Access bajo la CC BY-NC-ND licencia (<http://creativecommons.org/licencias/by-nc-nd/4.0/>).

Cómo citar este artículo: Sugita K, [Artículo traducido] Presentación de un caso inusual que combina manifestaciones cutáneas compatibles con escorbuto y acrodermatitis enteropática en el contexto de un enolismo con múltiples deficiencias nutricionales, ACTAS Dermo-Sifiliográficas, <https://doi.org/10.1016/j.ad.2024.10.038>



**Figura 1** (A) Cuadro clínico de placas pardo-rojizas en la espalda. (B) Vista de alta potencia de pápulas queratocíticas foliculares en la espalda del paciente. (C) Cuadro clínico de eritema erosivo en la región inguinal. (D) Examen histopatológico que reflejó folículos pilosos dilatados y obstrucción queratinosa (tinción de hematoxilina y eosina 100×). (E) La histopatología de la región inguinal reveló reducción de la capa celular granular y dilatación de los vasos sanguíneos (tinción de hematoxilina y eosina 200×).

tiples vitaminas, incluyendo la de vitamina C, así como la carencia de zinc, originando la aparición de placas pardo-rojizas inusuales con pápulas queratocíticas foliculares. Por tanto, las deficiencias concomitantes de múltiples vitaminas y zinc pueden producir síntomas cutáneos complejos, como en nuestro caso. Lograr un diagnóstico histopatológico sería

el mejor método de interpretar los signos clínicos raros en un paciente con múltiples deficiencias nutricionales.

### Conflicto de intereses

El autor declara la ausencia de conflicto de intereses.

## Bibliografía

1. Ang A, Pullar JM, Currie MJ, Vissers MCM. Vitamin C and immune cell function in inflammation and cancer. *Biochem Soc Trans.* 2018;46:1147–59.
2. Sugita K, Ikenouchi-Sugita A, Nakayama Y, Yoshioka H, Nomura T, Sakabe J, et al. Prostaglandin E(2) is critical for the development of niacin-deficiency-induced photosensitivity via ROS production. *Sci Rep.* 2013;3:2973.
3. Hirschmann JV, Raugi GJ. Adult scurvy. *J Am Acad Dermatol.* 1999;41:895–906 [quiz 907-810].
4. Lipner S. A classic case of scurvy. *Lancet.* 2018;392:431.
5. Barthelemy H, Chouvet B, Cambazard F. Skin and mucosal manifestations in vitamin deficiency. *J Am Acad Dermatol.* 1986;15:1263–74.

K. Sugita

*Division of Dermatology, Department of Internal Medicine,  
Faculty of Medicine, Saga University, Saga, Japan*

*Correo electrónico: [sugita@cc.saga-u.ac.jp](mailto:sugita@cc.saga-u.ac.jp)*